УДК 619:618:636.1

МОРФОЛОГІЯ МАТКИ КОБИЛ У СТАДІЇ ЗБУДЖЕННЯ СТАТЕВОГО ЦИКЛУ

І. Ю. Лутай

Житомирський національний агроекологічний університет

Досліджено перебіг охоти у семи кобил та її виявлення за допомогою жеребця-пробника. З стінки матки п'яти забитих клінічно-здорових кобил виготовлено гістопрепарати, від семи кобил — із слизу каналу шийки матки — препарати для дослідження цитологічного складу. У виявлених в охоті кобил цитологічний склад слизу шийки матки представлений епітеліальними клітинами округло-овальної та веретеноподібної форми з овальними ядрами фіолетового забарвлення та «голими» ядрами, а також різної величини і форми згустками слизу. Гістологічні зміни матки характеризуються дрібноклітинною інфільтрацією всіх шарів стінки, розпушенням м'язового шару, набряком сполучнотканинної строми, частковим оголенням від епітелію стінок залоз ендометрію.

Ключові слова: ОХОТА, КОБИЛА, ЖЕРЕБЕЦЬ-ПРОБНИК, СТІНКА МАТКИ, ЕНДОМЕТРІЙ, ЕПІТЕЛІЙ, СЛИЗ, ІНФІЛЬТРАЦІЯ, ДРІБНОКЛІТИННІ ЕЛЕМЕНТИ, ЗАЛОЗИ ЕНДОМЕТРІЮ

Збільшення кількості поголів'я та поліпшення племінних якостей коней є основним завданням сучасного відтворення. Відповідна висока організація процесів відтворення відкриває можливості для стрімкого вдосконалювання племінних якостей, допомагає вивести рівень поголів'я до економічно обґрунтованого показника, а також збільшити постачання тварин для обміну, продажу на плем'я, забою, спорту і експорту. Вирішення цих завдань пов'язане з щорічним одержанням лошат від кожної кобили продуктивного віку .

Показники відтворення об'єктивно характеризують стан конярства господарств будь-якої форми власності.

Мета роботи — дослідити методи виявлення кобил в охоті та зміни в їх статевих органах.

Матеріали і методи

Матеріалом для виконання роботи були 7 клінічно-здорових кобил у стадії збудження статевого циклу, належних до Лимарівського державного кінного заводу № 61 Біловодського району Луганської області, а також статеві органи 5 клінічно-здорових кобил віком 5–7 років, яких забивали на м'ясо. Зразу ж після забою тварин під час нутрування відбирали статеві органи, з яких вичленяли матку з яйцепроводами і яєчниками. За результатами анатомічного дослідження матки, з врахуванням її розмірів, маси, та яєчників визначали функціональний стан кобил.

Методи дослідження — клінічний, рефлексологічний, цитологічний, гістологічний.

Шляхом клінічного дослідження визначали загальний стан і поведінку кобил у стадію збудження статевого циклу, рефлексологічного — реакцію кобил на жеребців-пробників, цитологічного — склад мазків слизу із каналу шийки матки кобил, гістологічного — структуру стінки матки кобил.

Науковий керівник: завідувач кафедри акушерства і хірургії ЖНАЕУ, доктор ветеринарних наук, професор Калиновський Г. М.

Для гістологічного дослідження висікали шматочки шийки матки, стінки матки з середньої частини рогів, яєчники.

Відібрані шматочки тканин фіксували у 10 %-му нейтральному формаліні, заливали у парафін, виготовляли гістозрізи та забарвлювали їх гематоксилін-еозином [1].

Для цитологічного дослідження із слизу, відібраного з каналу шийки матки, виготовляли мазки, які забарвлювали гематоксиліном та еозином.

Досліджували гістопрепарати та мазки слизу за допомогою світлового мікроскопа МБІ-11, а фотографували за використанням цифрового фотоапарату.

Результати й обговорення

Порівняно з самками інших видів свійських тварин кобили мають певні особливості відтворення. Знаючи їх, можна створювати найсприятливіші умови для запліднення кобил, їх жеребності та вижереблення.

У кобил охота триває в середньому 5–7 з коливаннями від 2 до 14 діб. На тривалість охоти впливають клімат, умови утримання, годівлі та господарське використання кобил, а також вік та індивідуальні особливості.

Охота у кобил визначається за поведінкою та станом її статевих органів. Кобила в охоті часто ірже, сама підходить до жеребця, не захищається при його спробах зробити садку; у неї набрякають зовнішні статеві органи, з'являється і виділяється із статевої щілини мутнуватий слиз, «моргає петля», вона стає в позу сечовиділення. В охоті кобили втрачають апетит, під час роботи вони нервові, занадто пітніють, стомлюються [2, 3, 4].

На кінних заводах охоту кобил виявляють за допомогою жеребців-пробників, які мають бути енергійними, міцними. Техніка проби наступна: до пробника, якого тримають два конюхи на довгих поводах (5–6 м), підводять кобил. Пробник обнюхує голову кобили, потім шию, живіт. За поведінкою кобили визначають наявність у неї охоти.

Контроль стану матки і яєчників можна здійснювати шляхом ректальної пальпації. При цьому враховують величину фолікулів в яєчнику, що дає можливість визначити наближення овуляції за напруженням його стінки [5]. У практиці сучасного конярства навіть за високої кваліфікації працівників ветеринарної медицини перевагу надають виявленню кобил в охоті за їх реакцією на жеребця-пробника.

Категорично забороняється для проби кобил використовувати жеребців-плідників, а жеребців-пробників на кінних заводах треба мати не менше двох.

Окрім цього, важливим показником наближення охоти є зміни складу цервікального слизу.

Молодих кобил, які вперше використовуються для відтворення, неплідних і тих, що абортували, перевіряють на охоту через день, починаючи з першого дня парувального сезону. У підсисних кобил охоту починають виявляти з 5–6-го дня після вижереблення і роблять це щодня, щоб не пропустити тих, у яких охота триває 2–3 дні. Парують кобил на другий день після встановлення охоти. Після першого парування кобил перевіряють на охоту через добу і при позитивній реакції знову парують через добу.

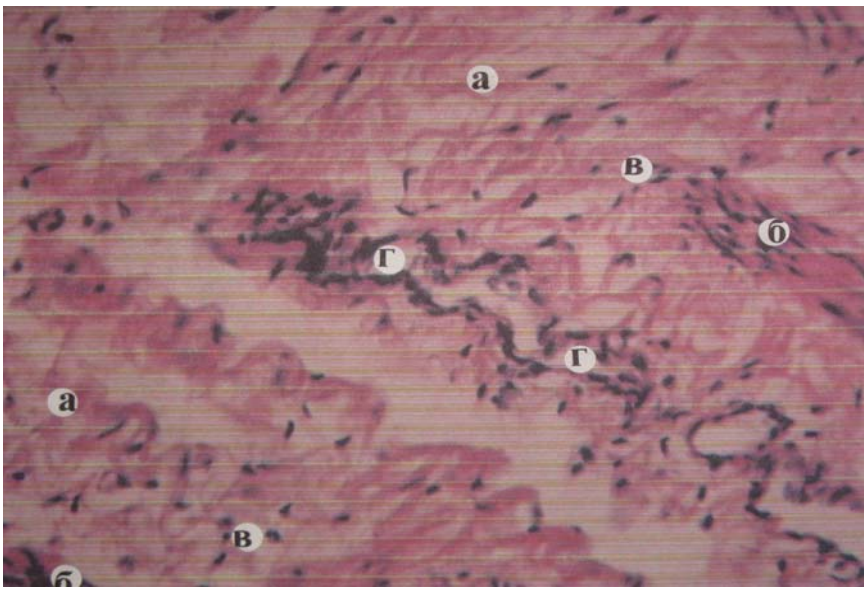

Рис. 1. Фрагмент ділянки стінки матки :
а — сполучнотканинні волокна; б — м'язові волокна; в — клітинна інфільтрація;
г — зріз стінки судини. Гематоксилін та еозин. Х 400

При гістологічному дослідженні встановлено, що всі шари стінки матки інфільтровані дрібноклітинними елементами. Гладенькі м'язові клітини обох шарів матки мають яскраве забарвлення, розпушені, сполучнотканинна строма набрякла, глибокі залози в стані скорочення, стінки частково оголені від епітелію, порожнини пусті (рис. 1, 2).

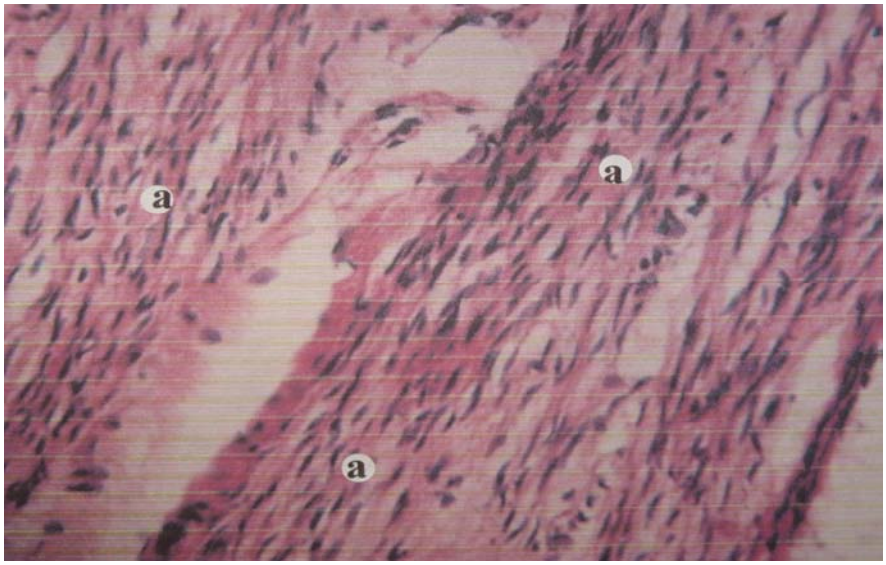

Рис. 2. Внутрішній м'язовий шар матки : а — м'язові волокна.
Гематоксилін та еозин. Х 400

Такий стан відображає зміни, що відбуваються в стінці матки під впливом гормонів у ланцюгу «гіпоталамус-гіпофіз-яєчники-матка». Естрогени обумовлюють не тільки поведінку тварини в стані охоти, але й зміни внутрішнього середовища матки, що забезпечує життєздатність сперміїв, їх рух у напрямку яйцепроводу, зустріч з яйцеклітиною, злиття з нею, переміщення утвореної зиготи в порожнину матки і її імплантацію [6].

Під час охоти в препаратах, виготовлених із слизу шийки матки кобил, виявляли епітеліальні клітини ендометрію, що мали ніжно-рожевого забарвлення добре виражену

цитоплазму і круглої форми глибчасті ядра. Частина епітеліальних клітин мала веретеноподібну форму з овальними ядрами фіолетового кольору.

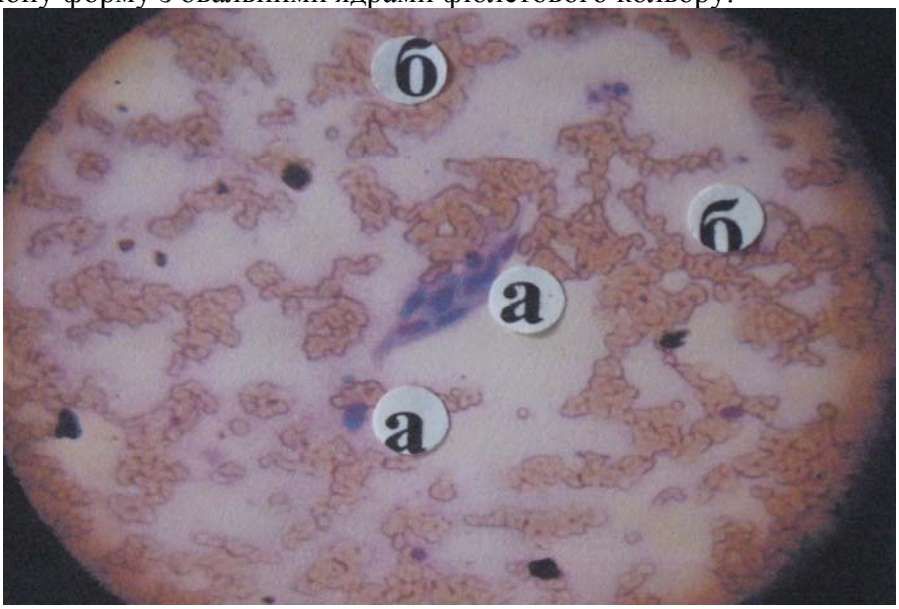

Рис. 3. Мазок-відбиток із корка слизу внутрішнього устя шийки матки кобили в період охоти : а — епітеліальні клітини ; б — згустки слизу. Гематоксилін та еозин. Х 400

У мазках-відбитках із ендометрію кобил під час охоти також містилася велика кількість рожевого забарвлення «голих» круглих ядер епітеліальних клітин ендометрію, різної величини і форми згустки слизу (рис. 3).

Також зустрічалися круглої форми, блискучі, незабарвлені поодинокі або у вигляді скупчень еритроцити.

Виявлений цитологічний склад слизу шийки матки властивий для стадії збудження статевого циклу, оскільки муцини абсорбують всі продукти, в тому числі злущені епітеліальні клітини і дегенеровані їх залишки, клітини крові, що накопичуються в порожнині матки [7].

Висновки

1. У виявлених за допомогою жеребця-пробника кобил в охоті цитологічний склад слизу каналу шийки матки представлений епітеліальними клітинами округло-овальної та веретеноподібної форми з овальними ядрами фіолетового забарвлення та «голими» ядрами, а також різної величини і форми згустками слизу.
2. Гістологічні зміни матки характеризуються дрібноклітинною інфільтрацією всіх шарів стінки, розпушенням м’язового шару, набряком сполучнотканинної строми, частковим оголенням від епітелію стінок залоз ендометрію.

Перспективи подальших досліджень полягають у порівнянні гістологічної структури стінки матки і цитологічного складу слизу шийки матки в різні стадії статевого циклу кобил.

I. Yu. Lutaj

MORPHOLOGY OF MARES’ UTERUS IN THE STAGE OF REPRODUCTIVE CYCLE EXCITATION

S u m m a r y

The flow of hunt in 7 mares and its exposure through a stallion was researched. From the wall of uterus of 5 slaughtered clinically healthy mares histological preparations were made, from 7 mares —

from mucus of channel of neck of uterus — preparations for research of cytological composition. At exposed in hunt mares the cytological composition of mucus of uterus neck is presented by the epithelium cells of rounded-oval form and fusiform form with the oval kernels of the violet coloring and naked kernels, and also clots of mucus of a different size and form. The histological changes of uterus are characterized by small-cell infiltration of all layers of wall, making of muscular layer, edema of connecting tissue stroma light, by partial denudation from the epithelium of walls of glands of endometrium.

І. Ю. Лутай

МОРФОЛОГИЯ МАТКИ КОБЫЛ В СТАДИИ ВОЗБУЖДЕНИЯ ПОЛОВОГО ЦЫКЛА

А н н о т а ц и я

Исследовано течение охоты у 7-ми кобыл и ее определение при помощи жеребца-пробника. Из стенки матки 5-ти забитых клинически-здоровых кобыл изготовлены гистопрепараты, от 7-ми кобыл — из слизи канала шейки матки — препараты для исследования цитологического состава. У кобыл в состоянии охоты цитологический состав слизи шейки матки представлен эпителиальными клетками округло-овальной и веретеноподобной формы с овальными ядрами фиолетового цвета и «голыми» ядрами, а также различной величины и формы сгустками слизи. Гистологические изменения матки характеризуются мелкоклеточной инфильтрацией всех слоев стенки, разрыхлением мышечного слоя, отеком соединительнотканной стромы, частичным оголением от эпителия стенок желез эндометрия.

1. *Горальський Л. П.* Основи гістологічної техніки і морфофукціональні методи досліджень у нормі та при патології : навчальний посібник / Л. П. Горальський, В. Т. Хомич, О. І. Кононський. — Житомир : Полісся, 2005. — 216 с.
2. *Гопка Б. М.* Конярство : навчальний посібник / Б. М. Гопка. — К. : Вища школа, 1984. — 198 с.
3. *Яблонський В. А.* Ветеринарне акушерство, гінекологія та біотехнологія відтворення тварин з основами андрології : підручник / В. А. Яблонський, С. П. Хомин, Г. М. Калиновський та ін. ; за ред. В. А. Яблонського. — Вінниця : Нова Книга, 2006. — 592 с.
4. *Подвалюк Д. В.* Особливості статевої функції кобил / Д. В. Подвалюк, А. В. Ільченко // Ветеринарна медицина України. — 2001. — № 3. — С. 26–27.
5. *Животков Х. И.* Основы осеменения лошадей / Х. И. Животков. — М. : Сельхозгиз, 1952. — С. 118–119.
6. *Федий Е. М.* Физиология сельскохозяйственных животных / Е. М. Федий, В. В. Науменко. — К. : Вища школа, 1978. — 416 с.
7. *Техвер Ю. Т.* Гистология мочеполовых органов и молочной железы домашних животных : Ч. 2 / Ю. Т. Техвер. — Эстония : Тарту, 1968. — 283 с.

Рецензент: доцент кафедри внутрішніх хвороб тварин та фізіології ЖНАЕУ Русак В. С.