УДК 636.7:619

СТАН СИСТЕМИ ПРИРОДНОЇ РЕЗИСТЕНТНОСТІ ОРГАНІЗМУ СОБАК ПРИ ПУХЛИНАХ МОЛОЧНИХ ЗАЛОЗ

Н. А. Брода

Інститут біології тварин УААН

Наведені результати досліджень гематологічних та імунологічних показників крові собак при доброякісних та злоякісних пухлинах молочних залоз. Встановлено, що у собак із злоякісними новоутвореннями молочних залоз спостерігається олігохромемія, еритроцитопенія і лейкоцитоз на тлі нейтрофілії та лімфоцитопенії. У крові онкологічно хворих тварин, порівняно з клінічно здоровими тваринами, виявлено вірогідно більший НСТ-тест, збільшення вмісту циркулюючих імунних комплексів у крові та вища комплементарна активність сироватки крові.

Ключові слова: СОБАКИ, МОЛОЧНА ЗАЛОЗА, ПУХЛИНИ, ІМУНОЛОГІЯ, КРОВ

Відкриття наукових підрозділів з вивчення пухлин дрібних домашніх тварин при Національному інституті раку США, Онкологічному науковому центрі РАМН, а також Консультативної ради по ветеринарній онкології при Всесвітній організації охорони здоров'я вказує на актуальність дослідження патогенезу пухлин молочної залози у собак. Згідно з сучасними уявленнями однією з основних причин виникнення пухлин у тварин, у тому числі у собак, поряд із генетичними факторами та дією канцерогенних речовин, є зниження імунобіологічної стійкості їхнього організму. Проте імунологічні аспекти патогенезу онкологічних захворювань є однією з найменш вивчених проблем. При появі трансформованих клітин в організмі у їх знешкодженні, насамперед, приймає участь найбільш давня в еволюційному відношенні система природної резистентності [1, 2]. У зв'язку з цим, вивчення факторів неспецифічного захисту організму тварин при пухлинах є однією з актуальних проблем імунологів. У цьому контексті слід розглядати актуальність вивчення активності природних факторів резистентності у собак при пухлинах молочних залоз, як найбільш поширених новоутвореннь у дрібних домашніх тварин [3–7]. Розвитку цього патологічного процесу у собак, крім вищевказаних причин, сприяє широке застосування препаратів для припинення охоти. Контрацептиви викликають шкідливі побічні ефекти: піометру, гіпертрофію молочних залоз, цукровий діабет, пригнічення функції наднирників. Тому метою цієї роботи було дослідити стан системи природної резистентності організму собак при доброякісних та злоякісних пухлинах молочних залоз.

Матеріали і методи

Для проведення гематологічних, імунологічних та гістологічних досліджень було сформовано три групи собак 9–12-річного віку, які проходили обстеження та лікування у ветеринарних клініках Львова: 1 (контрольна) — клінічно здорові тварини; 2 (дослідна) — тварини з доброякісними новоутвореннями молочних залоз, 3 (дослідна) — собаки з неоплазіями молочних залоз злоякісного характеру. Матеріалом для лабораторних досліджень слугувала кров тварин, яку брали з латеральної плесневої вени та зразки пухлин молочних залоз, одержані шляхом повного хірургічного видалення пухлини (ексцизійна біопсія).

У цільній крові визначали: вміст гемоглобіну геміглобін-ціанідним методом; кількість еритроцитів та лейкоцитів шляхом підрахунку в камері Горєва; диференційний підрахунок лейкоцитів (виведення лейкограми) у мазках крові, зафарбованих за Романовським-Гімзою; тест з нітросинім тетразолієм (НСТ-тест) [8]. У сироватці крові визначали вміст циркулюючих імунних комплексів [9] та комплементарну активність сироватки крові (КАСК) [8]. Разом з цим проводили гістологічні дослідження зрізів уражених тканин, пофарбованих гематоксиліном та еозином [10]. Мікроскопію гістозрізів проведено за допомогою вмонтованої в мікроскоп відеокамери з фіксацією зображення і програмним забезпеченням «Med. Can».

Одержані цифрові дані опрацьовували статистично з використанням програмного пакету Microsoft Excel для персональних комп'ютерів, за допомогою загальноприйнятих методів варіаційної статистики з визначенням середніх величин (M), їх квадратичної похибки (m) та достовірності різниць, які встановлювали за t-критерієм Стьюдента.

Результати й обговорення

Для оцінки функціонального стану системи природної резистентності організму тварин важливе значення має визначення морфологічних показників крові. Проведені дослідження показали (табл. 1), що тварини з злоякісними новоутвореннями молочних залоз (друга дослідна група) порівняно з тваринами контрольної групи мали вірогідно нижчий рівень гемоглобіну ($p < 0,05$) та меншу кількість еритроцитів ($p < 0,05$). Крім низького рівня гемоглобіну та еритроцитопенії, у собак третьої групи виявлено гіпохромність еритроцитів та дегенеративні зміни, а саме пойкілоцитоз, що свідчить про залізодефіцитну анемію. Такий стан гематологічних показників характерний для багатьох пухлин злоякісного характеру [5].

Таблиця 1

Гематологічні показники у досліджуваних собак (M±m; n=3)

Показники	Групи		
	1	2	3
Гемоглобін, г/л	132,00 ± 7,23	122,70 ± 6,96	92,67 ± 11,46*
Еритроцити, Т/л	6,40 ± 0,40	5,67 ± 0,20	3,71 ± 0,88*
Лейкоцити, Г/л	8,30 ± 0,53	9,50 ± 0,38	12,63 ± 0,63**

Примітка: У цій та наступних таблицях статистично вірогідні різниці між досліджуваними показниками у тварин дослідних групи, порівняно до контрольної; * — $p < 0,05–0,025$; ** — $p < 0,01$; *** — $p < 0,001–0,002$.

У тварин з неоплазією молочних залоз злоякісного характеру (3 група) спостерігали лейкоцитоз: середня кількість лейкоцитів становила 12,63 ± 0,63 проти 8,30 ± 0,53 Г/л у контрольної групи собак ($p < 0,01$), що зумовлено розвитком захисних запальних реакцій організму [11].

Із даних таблиці 2 видно певні різниці в лейкоцитарній формулі у собак другої дослідної групи порівняно до тварин контрольної групи: збільшення кількості сегментоядерних нейтрофілів (як відомо, з гранулоцитів саме сегментоядерні нейтрофіли володіють найбільшою фагоцитуючою здатністю) ($p < 0,01$) та вірогідно меншу кількість лімфоцитів. Лімфоцитопенія, яка відмічається у тварин третьої групи служить поганою прогностичною ознакою при цій патології [6].

Таблиця 2

Лейкоцитарна формула крові досліджуваних собак (M±m; %; n=3)

Показники	Групи		
	1	2	3
Базофіли	0,33	0,33	0
Еозинофіли	2,00 ± 0,58	4,67 ± 0,88	2,67 ± 0,67
Юні	0	0	0
Паличкоядерні нейтрофіли	4,67 ± 0,33	4,00 ± 1,15	3,67 ± 0,88
Сегментоядерні нейтрофіли	57,00 ± 1,15	55,67 ± 2,33	73,00 ± 1,00***
Лімфоцити	32,00 ± 2,08	30,66 ± 2,40	16,33 ± 1,45**
Моноцити	4,00 ± 1,00	4,67 ± 0,88	4,33 ± 0,88

Ці результати узгоджуються із вищим ступенем відновлення нітросинього тетразолію (НСТ-тест) у собак 3-ї групи порівняно до тварин 1-ї групи ($p < 0,001$) (табл. 3).

Таблиця 3

Показники неспецифічної резистентності крові собак(M±m, n=3)

Показники	Групи		
	I	II	III
НСТ-тест, %	10,67 ± 0,88	13,00 ± 1,73	22,33 ± 1,20***
КАСК, од.	0,030 ± 0,006	0,060 ± 0,006*	0,080 ± 0,007**
Великі ЦІК, од.	24,33 ± 2,91	36,67 ± 3,18*	49,67 ± 2,03**
Малі ЦІК, од.	191,67 ± 10,14	238,33 ± 14,81	428,33 ± 24,89***

Про комплементарну активність сироватки крові (КАСК) у досліджуваних собак судили за титром комплементу, який відповідає мінімальній кількості сироватки, при якій наступає 100 % гемоліз сенсибілізованих еритроцитів барана. Проведені дослідження показали, що у тварин першої та другої дослідних груп КАСК була вірогідно вища ($p < 0,05$; $p < 0,01$), ніж у тварин контрольної групи (табл. 3).

Одним із основних показників неспецифічного імунологічного захисту організму є циркулюючі імунні комплекси (ЦІК). Вони здатні впливати на функцію Т- і В-лімфоцитів, макрофагів і таким чином брати участь в регуляції імунної відповіді. Виявлена залежність між ступенем підвищення концентрації циркулюючих імунних комплексів у крові і важкістю патологічного процесу [12, 13]. До такої патології відносяться і пухлинні захворювання [14]. Важливе прогностичне значення при захворюванні мають розміри і склад ЦІК [15]. Як видно із таблиці 3, вміст великих імунних комплексів у сироватці крові собак при доброякісних та злоякісних новоутвореннях молочних залоз, у порівнянні з цим показником у клінічно здорових тварин, був достовірно вищим ($p < 0,025–0,01$). Рівень малих імунних комплексів у тварин другої дослідної групи був вищим, ніж у собак контрольної групи ($P < 0,001$).

Загалом, дослідження імунобіологічної реактивності організму собак при пухлинах молочних залоз свідчить про характерні зміни гематологічних показників, клітинної (НСТ-тест) та гуморальної (КАСК, ЦІК) ланок неспецифічного захисту організму при цій патології.

На рисунку 1 показано гістологічні особливості новоутворення молочних залоз тварин першої дослідної групи — ектазія протоків (рис. 1). Атрофія епітелію, при цьому виді доброякісної дисплазії, ще відсутня, в просвіті протоків застійні явища. Цим видом мастопатії був поражений правий 4-й молочний пакет. Проведена мастектомія показала, що ця патологія прогностично сприятлива.

Пухлина розташована в ділянці правого 1-го молочного пакету у собаки другої дослідної групи згідно з гістоструктурним аналізом виявилась внутрішньопротоковою аденокарциномою (рис. 2). Проведено повну ексцизію молочної залози.

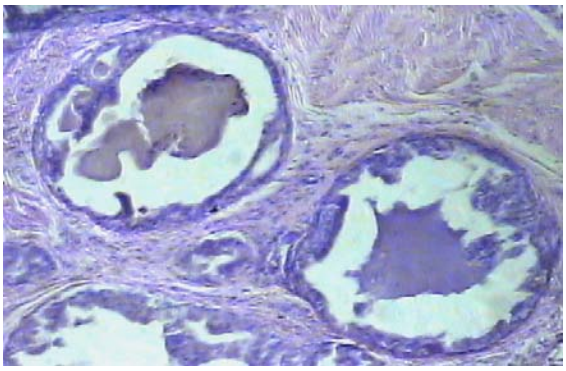

Рис. 1. Ектазія протоків.
Забарвлення гематоксиліном-еозином х 100
(безпородна собака, 12 років)

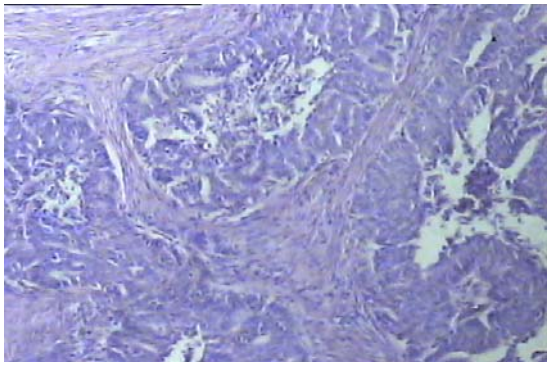

Рис. 2. Внутрішньопротокова аденокарцинома.
Забарвлення гематоксиліном-еозином х 100
(ротвейлер, 9 років)

Неоплазія злоякісного характеру 4-го та 5-го правих молочних пакетів (рис. 3) віднесена до інвазивної протокової карциноми папілярної структури на фоні проліферативної дисплазії грудної залози. Проведено повну ексцизію молочних залоз та пахових лімфовузлів, призначено курс хіміотерапії.

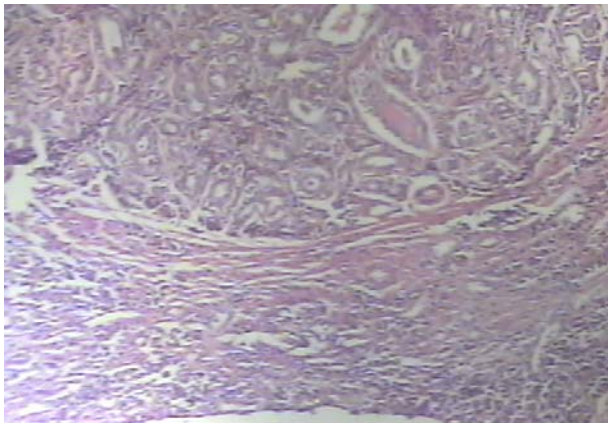

Рис. 3. Протокова карцинома.
Забарвлення гематоксиліном-еозином х 100
(німецька вівчарка, 10 років)

Висновки

1. У собак із злоякісними новоутвореннями молочних залоз виявлена олігохромемія, еритроцитопенія; лейкоцитоз на тлі нейтрофілії та лімфоцитопенії.

2. В онкологічно хворих собак, порівняно з клінічно здоровими тваринами, виявлено вірогідно більший НСТ-тест, вміст циркулюючих імунних комплексів та вища комплементарна активність сироватки крові.

Перспективи подальших досліджень. Подальші дослідження будуть спрямовані на вивчення клініко-патогенетичних особливостей перебігу цієї патології у собак з метою виявлення доклінічних стадій хвороби.

N. A. Broda

THE NATURAL RESISTANCE STATUS OF DOG WITH MAMMARY GLAND TUMORS

S u m m a r y

The results of investigation of hematological and immunological indices of dog blood with non-malignant and malignant tumors of mammary gland are presented in the article. The oligochromemia, erythrocytepenia and leukocytosis on the phone of neutrofilia and lymphocytopenia have been established in dogs with malignant tumors. The reliably higher NCT-test, rise of circulating immune complexes and higher complimentary activity of serum have been discovered in blood of oncological dogs in comparison with normal animals.

Н. А. Брода

СОСТОЯНИЕ СИСТЕМЫ ЕСТЕСТВЕННОЙ РЕЗИСТЕНТНОСТИ ОРГАНИЗМА СОБАК ПРИ ОПУХОЛЯХ МОЛОЧНЫХ ЖЕЛЕЗ

А н н о т а ц и я

Приведены результаты исследований гематологических и иммунологических показателей крови у собак при доброкачественных и злокачественных опухолях молочных желез. Установлено, что у собак при злокачественных новообразованиях молочных желез наблюдается олигохромэмия, эритроцитопения и лейкоцитоз на фоне нейтрофилии и лимфоцитопении. В крови онкологически больных животных по сравнению из клинически здоровыми животными, виявлено достоверно больший НСТ-тест, увеличение содержания циркулирующих иммунных комплексов в крови и высшая комплементарная активность сыворотки крови.

1. *Васильев Н. В.* О некоторых спорных проблемах онкоиммунологии / Н. В. Васильев // Вопр. онкол. — 1988. — Т. 34. — С. 472–476.

2. *Ломакин М. С.* Иммунобиологический надзор / М. С. Ломакин // М. : Медицина, 1990. — 256 с.

3. *Григорашвили З. Г.* Материалы по изучению спонтанных опухолей у собак / З. Г. Григорашвили // Тбилиси, 1968. — 120 с.

4. *Терехов П. Ф.* Ветеринарная клиническая онкология / П. Ф. Терехов // М. : Колос, 1983. — 208 с.

5. *Уайт Р. А. С.* Онкологические заболевания мелких домашних животных / М. Дж. Брели, Д. Е. Босток, Р. Деннис и др. ; Под. ред. Р. А. С. Уайта // Перевод с англ. Е. Махиянова. — М. : Аквариум ЛТД, 2003. — 352 с.

6. *Гамота А. А.* Пухлини тварин: етіологія, патогенез, діагностика, комплексна терапія / А. А. Гамота, В. І. Завірюха, Я. Г. Крупник, Ф. Р. Мисак // Львів : Галицька видавнича спілка, 2007. — 166с.

7. *Мамчук Н. А.* Моніторинг пухлинних захворювань дрібних тварин / Н. А. Мамчук // Наук.-техн. бюлетень Інституту біології тварин УААН та ДНДКІ ветпреп. та корм. добавок МАПУ. — 2008. — Вип. 9, № 3 — С. 184–188.

8. *Косенко М. В.* Імунологічний контроль ветеринарних лікарських засобів / М. В. Косенко, І. Я. Коцюмбас, Ю. С. Клос та ін. // Методичні рекомендації — Львів, 2002. — С. 22.

9. *Габеш В. В.* Циркулирующие иммунные комплексы и показатели калликреин-кининовой системы при вирусном гепатите В / В. В. Габеш, В. К. Митченко, О. М. Дегтяренко и др. // Врачебное дело — 1990. — № 5. — С. 112–113.

10. *Меркулов Г. А.* Курс патологогистологической техники / Г. А. Меркулов // Издательство «Медицина», Ленинградское отделение, 1969. — 423 с.

11. *Маслянко Р. П.* Основи імунобіології / Р. П. Маслянко // Л. : Вертикаль, 1999. — 472 с.
12. *Nydegger U. E.* Crit. Rev / U. E. Nydegger, J. S. Davis // Clin. Lab. Sci. — 1980. — Vol. 15. — P. 123–170.
13. *Segal-Eiras A.* Allergol. Et Immunopathol. / A. Segal-Eiras, M. V. Croce // — 1981. — Vol. 12. — [5, 6]. — P. 225–232.
14. *Чехун В. Ф.* Опухоли мелких домашних животных / В. Ф. Чехун, А. И. Мазуркевич // Киев : Издательство «ДИА». — 2001. — 162 с.
15. *Маслак І. С.* Кількість та склад імунних комплексів, що циркулюють у крові для прогнозування патологічного процесу / І. С. Маслак, О. В. Мігур, Н. В. Лутак // Укр. біохім. журнал — 2002. — Т. 74, № 4б (додаток 2). — С. 45–46.

Рецензент: завідувач сектору клінічної біохімії НВЦ з вивчення пріонних інфекцій, кандидат ветеринарних наук Сімонов М. Р.